

Cerrahi sonrası sağ uyluk bölgesinde ortaya çıkan nadir bir ürinoma vakası

A rare urinoma case in the right thigh region after surgery

Erdal Benli¹, Abdullah Çırakoğlu¹, Ali Bekir Kurt², Nilay Taş³, Ali Ayyıldız⁴, Ahmet Yüce¹

¹Ordu Üniversitesi Tıp Fak Üroloji Anabilim Dalı, Ordu

²Ordu Üniversitesi Tıp Fak Radyoloji Anabilim Dalı, Ordu

³Ordu Üniversitesi Tıp Fak Anestezi ve Reanimasyon Anabilim Dalı, Ordu

⁴Ankara Eğitim Araştırma Hastanesi, Üroloji kliniği; Ankara

Geliş tarihi (Submitted): 25.05.2016

Kabul tarihi (Accepted): 10.07.2016

Yazışma / Correspondence

Erdal Benli

Ordu Üniversitesi Tıp Fak Üroloji

Anabilim Dalı, Ordu

Tel: 0532 716 9115

E-mail: drerdalbenli@gmail.com

Özet

55 yaşında kadın hastada, jinekolojik cerrahi sonrası ortaya çıkan ve kendini sağ üst uyluk medialinde ağrı ve şişme ile gösteren, daha önce hiç bildirilmemiş bir ürinoma vakasını sunduk. Hastanın yapılan ultrasonik değerlendirmesinde, sağ böbrekte hidronefroz ve sağ uylukta sıvı vasıflı kitle izlendi. Uyluktaki sıvı birikiminin tedavisi için perkütan kateter yerleştirildi ve alınan sıvı örneklerinin incelenmesi sonucunda, sıvının idrar olduğu anlaşıldı. Daha sonra hastaya perkütan nefrostomi ve arkasından üreteroneostomi uygulandı.

Anahtar Kelimeler: Ürinoma, hidronefroz

Abstract

We have presented a urinoma case that has been never reported before, which has presented with pain and swelling in the medial side of the right upper thigh, in a 55 years old female patient. Hydronephrosis in the right kidney and a liquid like mass in the right thigh were seen in the ultrasonographic imaging. A percutan catheter was placed for the treatment of the liquid collection and from the liquid sample and it was understood with analysis that the liquid was urine. Right after, percutan nephrostomy and latter, ureteroneocystostomy procedures were done.

Keywords: Urinoma, Hydronephrosis

Giriş

Ürinoma; kalikslerden üretraya kadar toplayıcı sistemin bütünlüğünün bozulması sonucu toplayıcı sistemin dışına çıkan idrarın abdomen ya da pelvis içinde toplanması olarak tanımlanır (1,2). Ürinoma gelişmesine neden olan en sık sebepler arasında renal travma ve/veya taş ve tümör gibi nedenlerle oluşan obstrüktif üropati bulunur (3,4). Daha nadir nedenler arasında jinekolojik, ürolojik ve kolo-rektal cerrahi sırasında oluşan iatrojenik üriner sistem yaralanmaları vardır (5,6). Bazen mesane, üreter ve renal tümörlerin ilk belirtisi olarak ortaya çıkabilir (2). Sıvı toplanması en sık perirenal alan, abdomen ve pelviste görülür. Bu hastaların hastaneye başvuru şikayetleri ürinomanın boyutu ile ilgili olarak değişir ve sessiz kalabildikleri gibi bazen de akut batın tablosu ile ortaya çıkabilirler.

Biz laparoskopik teknikle yapılan histerektomi işlemi sırasında meydana gelen, sağ üreter yaralanması sonucu, sağ medial uyluk bölgesinde ortaya çıkan ve daha önce literatürde bildirilmeyen bir ürinoma vakasını sunduk.

Vaka Sunumu

55 yaşında kadın hasta sağ üst medial uyluk kısmında şişlik, kızarıklık ve ağrı ile başvurdu. Hastanın öyküsünde 2 hafta önce yapılan laparoskopik histerektomi cerrahisi dışında özellik yoktu. Hasta taburcu olduktan 10 gün sonra sağ yanda ağrı ile birlikte sağ üst uyluk medial kısımda şişlik, kızarıklık ve ağrı başlaması üzerine hastanemize başvurdu. Yapılan fizik muayenede sağ üst medial uyluk bölgesinde şişlik ve hassasiyet izlendi. Ayrıca sağ yanda hassasiyet vardı. Kitlenin yapılan yüzeysel ultrasonografik (USG) incelemesinde sıvı vasıflı olduğu görüldü. Daha sonra yapılan üriner USG'de hidronefroz ayrıca pelvik bölgede değişik çaplarda sıvı lokülasyonları tespit edildi. Yapılan MR çalışmasında ürinoma tanısı doğrulandı ve pelvik tabanda sağda kas tabakaları arasında ve sağ üst mediyal femoral bölgede sıvı birikimleri tesbit edildi (figure 1, figure 2). Femoral bölgedeki sıvının drenajı için perkütan drenaj kateteri yerleştirildi (figure 3) ve alınan sıvının mikrobiyolojik ve biyokimyasal analizleri yapıldı. Sıvının idrar vasıflı olduğu tespit edildi. Bunun üzerine ürinoma tanısı konularak sağ pelvikalisyel dilatasyonun giderilmesi için

perkütan nefrostomi kateteri yerleştirildi ardından antegrad üretrogram çekildi (figure 4). Üreterin alt kısmının künt bir şekilde sonlandığı ve mesaneye geçmediği saptandı. Daha sonra takiplerde ürinomanın kaybolması üzerine kateter çekildi. Hasta yaklaşık 6 hafta sonra üreteroneosistostomi prosedürü için cerrahiye alındı. Cerrahi sonrası sorunsuz olarak taburcu edildi ve kontrolleri problemsiz olarak sürmektedir.

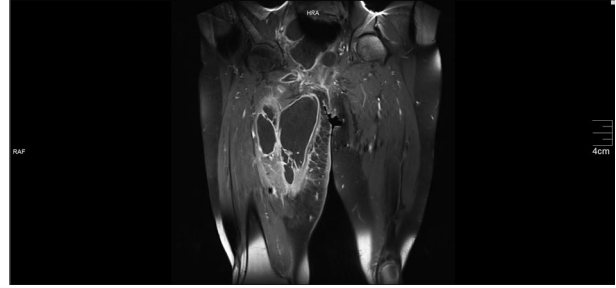


Figure 1

Tartışma

Cerrahi sonrası ortaya çıkan ürinomalar toplayıcı sistemin bütünlüğünün bozulduğu, özellikle pelvik ve abdomen ile ilgili cerrahiler sırasında görülebilir. Endoskopik cerrahi işlemlerin giderek tüm cerrahi branşlarda daha sık kullanılması, özellikle öğrenme sürecinde üriner sistemle ilgili yaralanmaların sıklığını arttırmaktadır. Ürinomanın gelişmesi için fonksiyon gören bir böbreğin, toplayıcı sistem bütünlüğünün bozulması ve distal kısımda oluşan en azından kısmi bir tıkanıklık gerekir (7). Eğer toplayıcı sistemde tıkanıklığa bağlı olarak sistem içinde basınç artarsa fornikslerde rüptür oluşabilir ve idrar toplayıcı sistemden perirenal alana doğru geçmeye başlar (8). Üreter alt ucunun cerrahi sırasında bağlanması ya da rüptürü renal pelviste oluşan idrarın mesaneye ulaşmasını engeller. Bunun sonucu

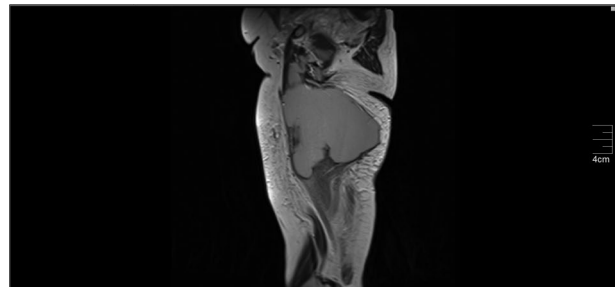


Figure 2

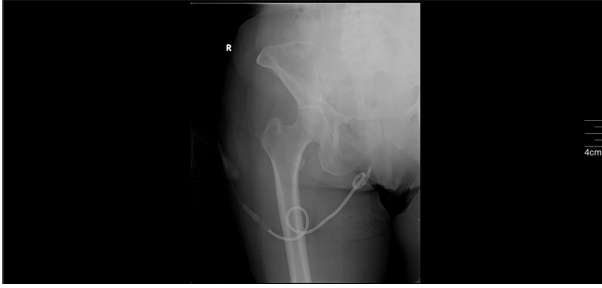


Figure 3

bizim vakada olduğu gibi idrar üriner sistemin dışına doğru çıkar. Çevre dokularda idrar lipolize sebep olur ve böylece inflamatuvar ve fibrotik bir süreç başlar (1). İnflamatuvar sürecin sonunda ürinoma çevresinde fibrotik bir kese oluşabilir aynı zamanda fibrozise bağlı üreterde çekilmelere, itilmelere sebep olarak bizim vakada olduğu gibi tam üreter obstrüksiyonuna sebep olabilir. İdrar kaçağının tanısında ve boyutu açısından ultrason sıklıkla kullanılmaktadır. Geç çekilen CT (kontrast enjeksiyonundan >20 dak sonra) üreterdeki idrar kaçağını göstermesi açısından oldukça faydalıdır (9). Ürinomada tanı oldukça önemlidir. Olası gecikmeler önemli komplikasyonlara zemin hazırlayabilir. Bunlar arasında hidronefroz, parolitik ileus, elektrolit imbalansı ve abse oluşumu bulunur (10).

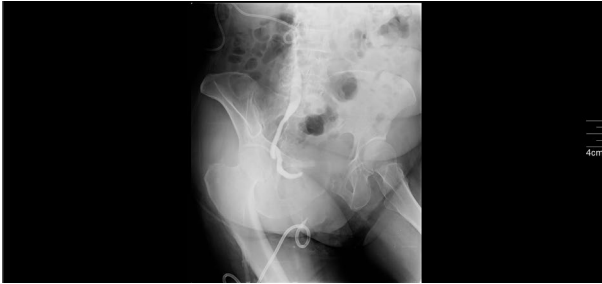

Figure 4

Bizim vakada laparoskopik cerrahi sırasında oluşan sağ üreter hasarı ürinomanın gelişmesine sebep olmuştu. Ekstravaze olan idrarın, pelvis taban bütünlüğünün cerrahi sırasında bozulmasına bağlı, yerçekimi etkisi ile uyluk bölgesinde birikerek olayları başlattığı düşünüldü. Başlangıçta üreterden çevre dokulara idrar akışının devam etmesi sonucu idrar yer çekimine bağlı olarak pelviste birikmiş, bunun sonucunda lipoliz ve enflamasyonun başlamasına neden olmuştu. İdrar, bü-

tünlüğü bozulan pelvik tabanından, kaslar ve anatomik açıklıklar içinden geçerek sağ uyluk kısmında birikmişti. Hasar gören alt üreter çevresinde oluşan inflamasyon ve fibrozisin sonuçta üreterin tamamen tıkanmasına yol açtığı düşünüldü.

Obstrüksiyona bağlı oluşan ürinomanın tedavisinde obstrüksiyonun ortadan kaldırılmasında perkütanöz drenaj kullanılabilir veya mümkünse Dj stent üretere yerleştirilebilir. Bizim vakada olduğu gibi ürinomanın üreter çevresinde başlattığı inflamasyona bağlı olarak sıklıkla üreter DJ stentin geçemeyeceği kadar daralır. Bu durumda pelvikalisyel dilatasyon için perkütan nefrostomi yerleştirilebilir (7). Nefrostomi aynı zamanda radyolojik incelemelere, örneğin antegrad nefrostogram çekilmesinde izin verir. Bizim vakada antegrad olarak yapılan nefrostogramda mesaneye geçiş izlenmedi.

Pelvik ve batın cerrahisi sırasında üriner sistem yaralanmaları oldukça önemli sonuçlar doğurabilen bir komplikasyondur. Cerrahi sonrası ortaya çıkan beklenmeyen ağrı, şişlik ve böbrek fonksiyonlarının bozulduğu durumlarda üriner sistem yaralanması sonucu oluşmuş ürinoma akılda olmalıdır. Biz bu çalışmada üreter yaralanması sonrası sıra dışı bir yerleşimde, uyluk bölgesinde şişme ile ortaya çıkan daha önce hiç bildirilmemiş bir ürinoma olgusunu sunduk. Bu vakalarda ürinoma akla gelmezse tanı gecikebilir ve bazen ciddi sonuçlar yaratabilir. Biz pelvik ve batınla ilgili cerrahiler başta olmak üzere jinekolojik ve ürolojik cerrahi sırasında üriner sistem hasarı açısından dikkatli olunmasını öneriyoruz.

Kaynaklar

1. Fujita K, Sugao H, Tsujikawa K. Perinephric urinoma secondary to neurogenic bladder with vesicoureteral reflux: report of an adult case. *Int J Urol* 2004 ;11:53-5.
2. Rivzi SAA, Ibne A, Siddiqui MA, Syed MDQ. A case report:Urinoma as initial presenting sign of bladder malignancy. *Indian Journal of Cancer* 2011; 48: 516-517.
3. Miller M, Korzets Z, Blumenfeld Y, et al. Fetal urinoma as a sign of a dysplastic kidney. *Pediatr Nephrol* 2003;18:65-7.
4. Mahzouni P, Pejhan S, Ashrafi M. Yolk sac tumor of the vagina. *Saudi Med J* 2007;28:1125-6.
5. McInerney D, Jones A, Roylance J. Urinoma. *Clin Radiol* 1977;28:345-51.
6. Jung RS, Agarwal K, Sood A, Bhattacharya A, Mittal BR.

- Hybrid SPECT/CT as a diagnostic modality in suspected urinoma with ambiguous planar Tc99m EC renal scintigraphy. *Indian J Nucl Med* 2013;28:254-5. 4.
7. Morano JU, Burkhalter JL. Percutaneous catheter drainage of post-traumatic urinoma.. *J Urol* 1985;134:319-21.
 8. Patel RM, Unni Moopan MM, Kim H. Subcapsular urinoma. Unusual form of 'Page kidney' in newborn. *Urology* 1984; 23: 585-7.
 9. Ketabchi AA, Ketabchi M, Barkam M. Percutaneous drainage of a late-onset giant posttraumatic urinoma. *Urol J* 2009;6: 214-6.
 10. Tsai CF, Liao CY, Lin CH, Shiao CC. Huge urinoma presenting as a bulging mass. *Nephrology Carlton* 2013;18:477.