

Nadir Görülen Bir Olgu Sunumu: Prostatik Üretraya Açılan Üreterde Taş

Calculi in the Ureter That Has an Ectopic Insertion to the Prostatic Urethra: A Rare Case Report

Ekrem Güner, Yunus Çolakoğlu, Mustafa Soytaş, Coşkun Hüseyinov, Ali İhsan Taşçı

Sağlık Bilimleri Üniveristesi, İstanbul Bakırköy Dr. Sadi Konuk Eğitim ve Araştırma Hastanesi, Üroloji Kliniği, İstanbul, Türkiye

Özet

Ektopik üreter nadir görülen bir ürolojik anomali olup mezonefrik kanalın ve üreter tomurcuğunun embrional dönemdeki gelişim bozukluğundan kaynaklanmaktadır. Sıklıkla çift toplayıcı sistem ve displastik böbrek gibi anomalilerle birlikte görülmektedir. Kadınlarda erkeklerden daha sık görülen bu durumun tedavisi eşlik eden patolojiler, böbrek fonksiyonları, ektopik üreter orifisinin yerleşim yerine göre değişmektedir. Bu yazıda, kliniğimize ağırlı makroskopik hematüri, dizüri, idrar yapmakta zorlanma şikâyeti ile başvuran, yapılan tetkiklerde prostatik üretraya açılan ektopik üreter ve eşlik eden distal üreter taşı saptanan hastaya klinik yaklaşımımız tartışıldı.

Anahtar Kelimeler: Ektopik üreter, çift toplayıcı sistem, üreter taşı, ureterolitotripsi

Abstract

Ectopic ureter is a rare urological anomaly and is caused by developmental defect of the mesonephric canal and ureter bud in the embryonal period. It is frequently seen with anomalies such as double collecting system and dysplastic kidney. The treatment of this condition, which is more common in women than in men, varies according to the location of the accompanying pathologies, renal function, and ectopic ureter orifice. In this article, we discussed the clinical approach of the patient who presented to our clinic with painful macroscopic hematuria, dysuria, difficulty in urination, and an ectopic ureter opening to the prostatic urethra and accompanying distal ureteral calculi.

Keywords: Ectopic ureter, double collecting system, ureter stone, ureterolitotripsy

Geliş tarihi (Submitted): 24.11.2018
Kabul tarihi (Accepted): 18.02.2019

Yazışma / Correspondence

Yunus Çolakoğlu
Bakırköy Dr. Sadi Konuk EAH Üroloji
Kliniği İstanbul
Tel: 0507 929 5687
E-mail: dr.yunusc@gmail.com

GİRİŞ

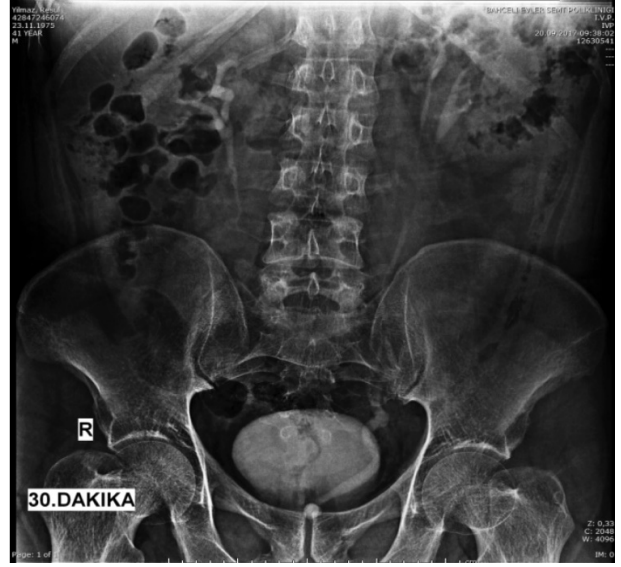Üreteral duplikasyon rutin otopsielerde % 0,9 oranında izlenmektedir. Daha çok unilateral görülür. Erkek:kadın oranı 1,6:1'dir. (1)

Weigert-Meyer kuralına göre distal üreteral orifişe açılan üreter üst toplayıcı sistemi, proksimale açılan üreter ise alt toplayıcı sistemi drene eder. Prostatik üretra erkeklerde en sık ektopik üreteral orifis lokalizasyonudur. Kadın hastalarda ise en sık vajinaya açılır. Hastalar çoğunlukla asemptomatik olmakla birlikte konjenital anomalilerle, idrar yolu enfeksiyonu ve ürolitiazis ile prezente olurlar. Ürolitiazis sıklıkla idrarın stazına bağlı olmakla birlikte duplikasyon ve stazla ilişkiz faktörlere de bağlı olabilmektedir. (2,3)

Bu vakada kliniğimize makroskopik hematüri ve alt üriner sistem semptomlarıyla başvuran ve yapılan tetkikler sonucunda prostatik üretraya açılan ektopik üreter ve eşlik eden distal üreter taşı saptanan hastaya yaklaşımımızı sunmayı amaçladık.

OLGU SUNUMU

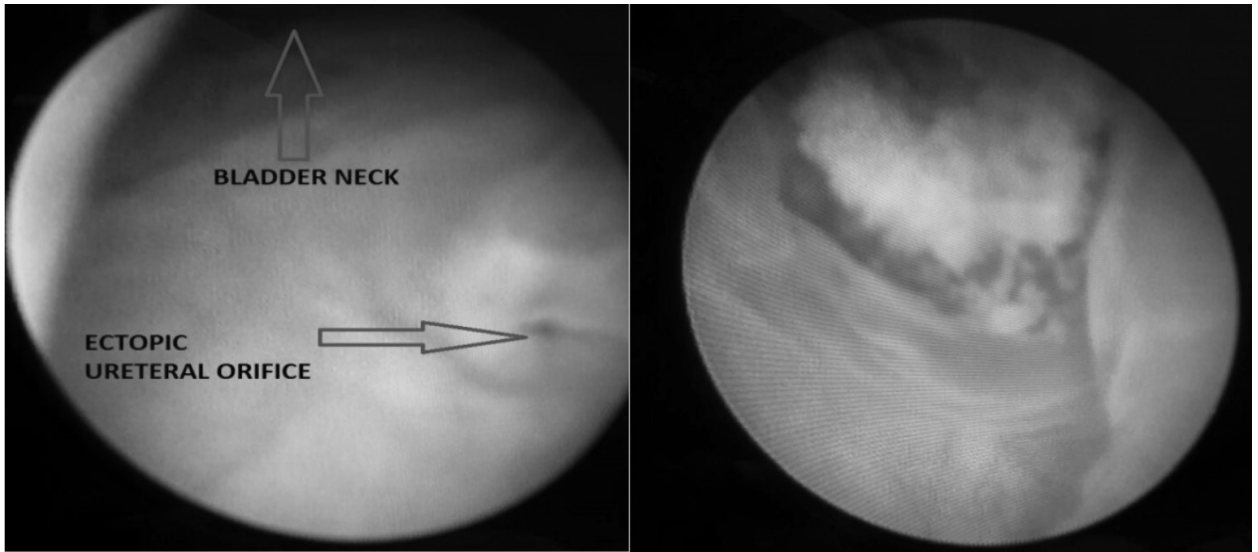
Kırkbir yaşında erkek hasta aralıklı yan ağrısı, makroskopik hematüri ve alt üriner sistem semptomları ile tarafımıza başvurmuş olup yapılan fizik muayenede batın doğal, bilateral kostovertebral açı hassasiyeti yok ve dış genitelya normal olarak saptandı. Laboratuvar tetkiklerinde böbrek fonksiyon değerleri normal, tam kan sayımı doğal olup, tam idrar tahlilinde mikros-



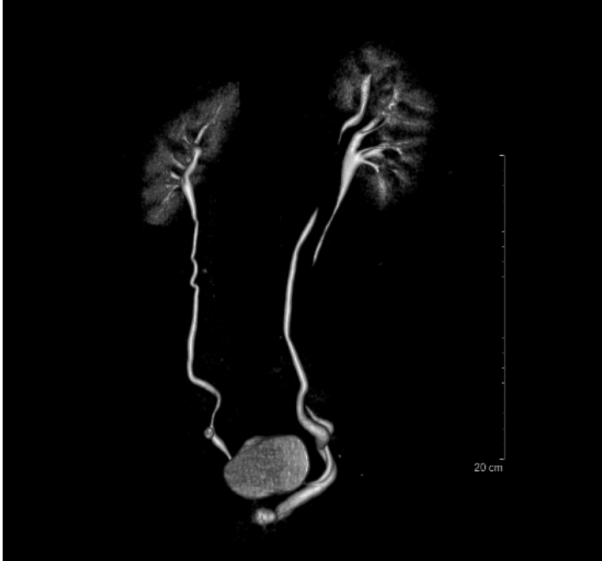
Resim 1. 30 dak. İntravenöz pyelogramda sol sakrum hizasında birleşen çift toplayıcı sistem ve ektopik üreter taşı.

kopik hematüri saptandı. Üriner USG'sinde 'Bilateral böbrekler doğal olarak izlendi ve prostat düzeyinde makrokalsifikasyon saptanması üzerine çekilen bilgisayar tomografi (BT) ve intravenöz pyelografide (İVP) sağ böbrek ve üreter doğal izlendi. Sol böbrekte çift toplayıcı sistem olduğu, üst polu drene eden üreterin prostatik üretra düzeyinde sonlanan distalinde 13 mm kalkül izlendi. (Resim 1.)

Hastaya distal üreter taşı tanısıyla üreteroskopi ve lazer litotripsi operasyonu yapıldı. (Resim 2)



Resim 2. BT ürografide sol böbrekte çift toplayıcı sistem. Üst polu drene eden üreter prostatik üretraya açılıyor.



Resim 3. Üretrosistostokopide ektoptik üreter orifisi ve distal üreterde kalkül.

TARTIŞMA

Güncel literatür incelendiğinde ektoptik üreter anomalisi nadir olarak izlenmekle birlikte çoğu hasta asemptomatik olduğundan gerçek insidansını hesaplamak zordur. Kadınlardan 4 kat fazla rastlanmakla birlikte %80'inde eşlik eden çift toplayıcı sistem vardır. (4) Erkeklerde üreterik orifisin yerleşim yeri prostatik üretra (%50), seminal veziküller (%30), vas deferens (%5) ve ejakülatör kanallar (%5) olarak bildirilmiştir. Kadınlarda ise mesane boynu (% 35), vestibül (% 30), vajina (% 25) veya uterus (% 5) izlenmektedir(5).

Yetişkin erkekler çoğunlukla asemptomatik olup genellikle insidental olarak tanı almaktadırlar. Klinik ve semptomlar ektoptik üreter orifisinin yerleşim yeri-ne göre değişebilmekle birlikte posterior üretra yerleşimli hastalarda sık idrara gitme isteği ve urgency gibi alt üriner sistem semptomları, spermatik kanallara açılması durumunda epididimorşit, obstruktif üreterlerde yan ağrısı gibi çok farklı şekillerde gelişebilmektedir. (6)

Tanısal amaçlı ilk başvurulabilecek görüntüleme yöntemi üriner ultrasonografidir (USG). Üriner USG'de üreter sıklıkla dilate ve anormal pozisyonda sonlanmaktadır. Dublikasyon çeşitliliğine göre hiç böbrek yapısı izlenemediği gibi displastik bir böbrek

veya tamamen normal bir böbrek de izlenebilir. Normal USG'ye sahip ancak ektoptik üreter şüphesi olan hastalarda kontrastlı bilgisayarlı tomografi (BT) ve manyetik rezonans görüntülemesi (MR) tanısal amaçlı kullanılmaktadır. [7]

Üreteral ektoptide çocukluk çağında sıklıkla cerrahi rekonstrüksiyon yapılmakta ve uzun dönemde çok iyi sonuçlar elde edilmektedir. Cerrahi yaklaşım toplayıcı sistemin tek veya çift olmasına ve renal fonksiyonlara göre değişmektedir. (8)

Bizim olgumuzda hasta üreter taşı gelişene dek semptom izlenmemiştir. İlk başvuru sırasında USG ile tanı konulamamış, kontrastlı ve kontrastsız görüntülemeler sonucunda tanı almıştır. Hastanın renal fonksiyonlarının normal sınırlarda olması ve üreter taşı tanısı alana kadar asemptomatik olması sebebiyle ek cerrahi girişim düşünülmeden sadece taşaya yönelik cerrahi yapılmıştır.

SONUÇ

Ektoptik üreter yetişkin hastalarda genellikle asemptomatik olarak bulunmaktadır. Nadir bir klinik tablo olsa da erkek hastalarda en sık yerleşim yerinin prostatik üretra olduğu ve üreter taşı gibi bir patoloji geliştiğinde semptomatik hale geçebileceği akılda tutulmalıdır.

KAYNAKLAR

1. Nation E. Duplication of the kidney and ureter: a statistical study of 230 new cases. J Urol 1944;51:456.
2. Meyer R. Zur Anatomie und entwicklungsgeschichte der ureter verdoppelung. Virchow's Arch (Pathol anat.) 1907;187:408.
3. Weigert C. Über einige bildungsfehler der uretern. Virchow's Arch (Pathol anat.) 1877;70:490.
4. Synder HM. Anomalies of ureter. In: Gillenwater JY, Grayhack JT, Howard SS, Duckett JW, editors. Adult and pediatric urology. Mosby; St. Louis: 1991. pp. 1831-62.
5. Demir M, Çiftçi H, Kılıçarslan N, Gümüş K, Oğur M, Gülüm M. A case of an ectopic ureter with vaginal insertion diagnosed in adulthood. Turk J Urol 2015; 41: 53-55.
6. Kesavan P, Ramakrishnan MS, Fowler R. Ectopia in unduplicated ureters in children. Br J Urol 1977;49:481-493.
7. Cooper CS, Snyder HM. The ureter. In: Adult and Pediatric Urology, 4th ed, Gillenwater JY, Grayhack JT, Howards SS,

- Mitchell ME (Eds), Lippincott Williams and Wilkins, Philadelphia 2002. p.2155.
8. Mathews R, Jeffs RD, Maizels M, et al. Single system ureteral ectopia in boys associated with bladder outlet obstruction. *J Urol* 1999; 161:1297.
 9. Figueroa VH, Chavhan GB, Oudjhane K, Farhat W. Utility of MR urography in children suspected of having ectopic ureter. *Pediatr Radiol* 2014; 44:956.
 10. Chowdhary SK, Lander A, Parashar K, Corkery JJ. Single-system ectopic ureter: a 15-year review. *Pediatr Surg Int* 2001;17:638.