

Testis tümörlü hastalarda hematolojik değerlendirme

Hematological evolution of patients with testicular cancer

Orhan Koca, Musab Ali Kutluhan, Mehmet Akyüz, Bilal Karaman, Metin Öztürk, M. İhsan Karaman

Haydarpaşa Numune Eğitim ve Araştırma Hastanesi Üroloji Kliniği, İstanbul

Özet

Giriş: Testis tümörleri erkek malignitelerinin %1-2'sini oluşturmaktadır. Ağrısız testiküler kitle ile kendini gösterir. Bazı durumlarda serum parametreleri ile tanı desteklenir. Çalışmamızda testis tümörlü hastaların tam kan parametreleri ile metastaz ve lenfadenopati durumları arasındaki ilişki incelendi.

Yöntem ve Gereçler: Kliniğimizde 2007-2014 yılları arasında testis tümörü öntanısı ile radikal orşiektomi ameliyatı yapılmış olan hastaların bilgileri geriye dönük olarak tarandı. Patoloji raporu testis tümörü olarak yorumlanan 108 hasta çalışmaya alındı. Lenfadenopatisi veya metastazı bulunan ve bulunmayan hastaların hemogram parametreleri ile karşılaştırıldı.

Bulgular: Çalışmaya alınan hastaların yaş ortalaması 34.6±9.3 olarak hesaplandı. Çalışmaya alınan hastaların 39'unda (%36.11) LAP, 14'ünde (%12.9) metastaz tespit edildi. Metastaz varlığı ile hematokrit, beyaz küre ve trombosit sayıları arasında istatistiksel anlamlı ilişki tespit edildi. Bu parametrelerden sadece trombosit sayısı ile lenfadenopati varlığı arasında istatistiksel anlamlı korelasyon tespit edildi.

Sonuç: Çalışmamızın sonucunda elde edilen veriler ışığında hematolojik parametreler ile metastaz ve lenfadenopati varlığı arasında ilişki tespit edilmiştir. Bu bulguların daha geniş serilerle desteklenmesi durumunda testis kanserli hastaların takibinde kullanılabileceği kanaatindeyiz.

Anahtar Kelimeler: Lenfadenopati, metastaz, testis tümörü

Abstract

Introduction: Testicular tumors constitute 1-2% of male malignancies. It comes with painless testicular mass. In some cases, diagnosis is supported with serum parameters. In our study we examined the relationship between whole blood parameters and lymphadenopathy and metastatic in patients with testicular cancer.

Material and Method: In our clinic data of patients who underwent radical orchiectomy surgery with preoperatively diagnosed with testicular cancer between the years 2007-2014 were retrospectively evaluated. 108 patients who have testicular cancer in pathology report were included in our study. Whole blood parameters of patients with or without lymphadenopathy and metastasis were compared.

Results: The mean age of the patients were 34.6 ± 9.3. 39 of the patients included in the study had (36.11%) LAP, 14 (12.9%) had metastases. A statistically significant relationship was found between metastases and hematocrit, the number of white cells and platelets. Significant correlations were observed only in between lymphadenopathy and platelet count.

Conclusion: According to results of our study a relationship were detected between hematological parameters and metastasis and LAP. If these findings are supported by larger series we believe that it can be used in the management of testicular cancer.

Keywords: Lymphadenopathy, metastasis, testicular tumor

Geliş tarihi (Submitted): 23.08.2016
Kabul tarihi (Accepted): 13.10.2016

Yazışma / Correspondence

Orhan Koca
Haydarpaşa Numune Eğitim ve
Araştırma Hastanesi 2. Üroloji Kliniği
Tıbbiye cad. no:2 Üsküdar/İstanbul
Tel: 0216 414 4502 / 1225
Cep: 0532 562 1513
Fax: 0216 345 5982
E-mail: drorhankoca@hotmail.com

Giriş

Testis tümörleri erkek malignitelerinin %1-2'sini ürolojik tümörlerin % 5'ini oluşturmaktadır (1, 2). Gelişmiş ülkelerde insidansı giderek artmaktadır. Amerikada 20-40 yaş arası erkek hastalarda en sık görülen kanserdir. Testiküler disgenezi sendromları (kriptorşidizm vb.), aile testis kanseri öyküsü ve kontralateral testiste kanser veya TIN varlığı epidemiyolojik risk faktörlerini oluşturur (1). Genellikle ağrısız tek taraflı testiküler kitle ile kendini göstermesine rağmen %20 olguda skrotal ağrı kliniğe eşlik edebilir. Tanı USG ile verifiye edilir. Hastaların %10-30' da uzak metastaz görülür (3).

AFP, B-HCG LDH günlük pratikte kullanılan testis tümör markırlarıdır. PLAP pure seminomda kullanılmasına rağmen rutin pratiğe halen girmemiştir. Diğer yandan bazı durumlarda serum parametreleri ile tanı desteklenir (4).

Çalışmamızda testis tümürlü hastaların tam kan parametreleri ile metastaz ve lenfadenopati durumları arasındaki ilişki incelendi.

Gereç ve Yöntem

Kliniğimizde 2007-2014 yılları arasında testis tümörü ön tanısı ile radikal orşiektomi ameliyatı yapılmış olan hastaların bilgileri geriye dönük olarak tarandı. Hastaların yaşları, patoloji raporları, alfa-fetoprotein (AFP), beta chorionic gonadotropin (β -hCG), laktat dehidrogenaz (LDH), hemoglobün (gr/dL), hemotoktit (%), beyaz küre (K/ μ L) ve trombosit (K/ μ L) değerleri kaydedildi.

Patoloji raporu testis tümörü olarak yorumlanan ve gerekli bilgilerine ulaşılabilen 108 hasta çalışmaya alındı. Hastaların bilgisayarlı tomografisi (BT) ve/veya magnetik rezonans görüntülemesi (MRG) incelenerek lenfadenopati ve metastaz varlığı kaydedildi. Lenfadenopati veya metastazı bulunan ve bulunmayan hastaların tam kan parametreleri ile karşılaştırıldı.

Patoloji raporunda malign testis tümörü bulunmayan, metastaz veya lenfadenopati varlığı değerlendirmesine ulaşılamayan hastalar çalışma dışı bırakıldı.

İstatistiksel çalışma amacıyla Pearson korelasyon analizleri kullanıldı. Veri analizinde SPSS 13.5 (for Windows) kullanıldı. $P < 0.05$ istatistiksel olarak anlamlı kabul edildi.

Bulgular

Çalışmaya alınan 108 hastanın yaş ortalaması

34.6 \pm 9.3 yıl olarak hesaplandı. Hastaların incele sonrası elde edilen değerleri tablo 1 de verilmiştir. Bu hastaların 39'unda (%36.11) LAP (resim 1), 14'ünde (%12.9) metastaz (resim 2) tespit edildi. Hastalardan 47'sinde (%43.5) AFP, 48'inde (%44.4) β -hCG ve 66'sında (%61.1) LDH yüksekliği gözlemlendi. Hastaların S evresi açısından incelemesinde 25 hasta (%23.1) S0, 34 hasta (%31.5) S1, 44 hasta (%40.7) S2 ve de 5 hasta (%4.6) S3 olarak gözlemlendi.

Metastaz varlığı ile hemotokrit, beyaz küre ve trombosit sayıları arasında istatistiksel anlamlı ilişki tespit edildi (tablo 2). Bu parametrelerden sadece trombosit sayısı ile lenfadenopati varlığı arasında istatistiksel anlamlı korelasyon tespit edildi.

Tablo 1. Hastaların değerlerinin incelenmesi.

	Minimum	Maximum	Mean	Std. Dev.
AFP	,88	14070,00	608,6918	2200,24427
LDH	2,84	6350,00	541,0437	761,99275
BhCG	,26	27393,96	1253,3502	3815,33508
HCT	31,50	51,80	43,4191	4,29512
PLT	119,00	664,00	277,4412	86,00225
WBC	4,90	28,10	9,5064	3,49451

AFP: Alfa fetoprotein; LDH: Laktat dehidrogenaz; BhCG: beta chorionic gonadotropin; HCT: Hematokrit; PLT: Platelet; WBC: Beyaz küre.

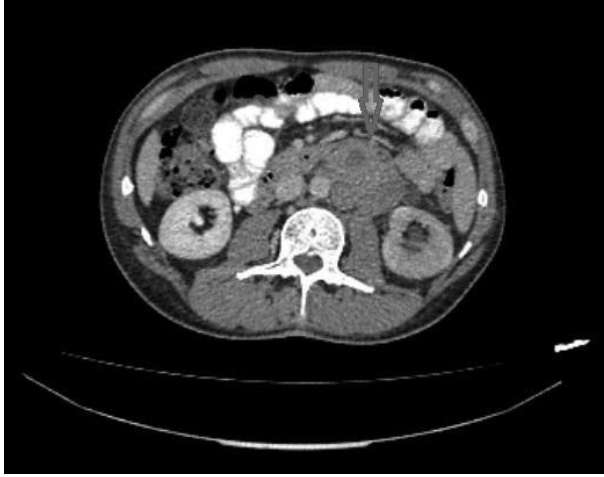Tablo 2. LAP ve metastaz varlığının hematolojik parametreler ile karşılaştırılması

		HCT	PLT	WBC
LAP	Pearson korelasyon (r)	-,050	,247(*)	,178
	P	,650	,023	,132
Metastaz	Pearson korelasyon (r)	-,229(*)	,329(**)	,278(*)
	P	,035	,002	,017

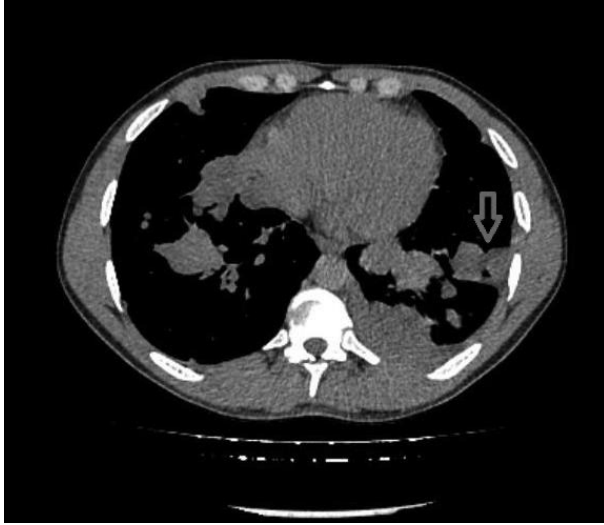
LAP: lenfadenopati

Tartışma

Testis kanserleri morfolojik ve klinik olarak diğer tümörlere nazaran değişik bir grubu oluşturmaktadır. Testiküler disgenezi sendromları (kriptorşidizm vb.), aile testis kanseri öyküsü ve kontralateral testiste kanser veya TIN varlığı epidemiyolojik risk faktörlerini oluşturur (4). Testis kanserlerinin insidansı bölgesel konuma göre değişmektedir. Amerika verilerine göre testis kanseri 20-40 yaş arası erkeklerde en sık görülen kanser tipi olmakla birlikte 15-20 yaş arası adolosan ve gençlerde lösemiden sonra en sık görülen kanserdir (3). Bu çalışmamızda da



Resim 1. NSGHT tanılı hastanın paraaortik alandaki lenfadenopatileri (ok).



Resim 2. NSGHT tanılı ve 4 kür BEP tedavisi almış olan hastada 2. yıl takiplerde her iki akciğerde viseral metastazlar (ok).

testis kanserli hastaların yaş ortalamasının 35 olduğunu gözlemledik. Testis kanserlerinin %95 ini germ hücreli tümörler oluşturmaktadır ve germ hücreli tümörler seminamötöz ve non seminomatöz olarak iki gruba ayrılır. Germ hücreli tümörlerin insidansı dünya genelinde gün geçtikçe artmaktadır. Germ hücreli tümörler çoğu zaman karşımıza tek taraflı çıkmakla birlikte %2.5 oranında bilateral olabilmektedir. Günümüzde erken teşhis nedeniyle testis kanserlerinde uzak metastaz görülme sıklığı %10-30 olup azdır. Testis kanserlerinde en sık klinik prezentasyon lokalize seminom olup % 50 oranında karşımıza çıkmaktadır (1).

Testis kanserinin tanısında fizik muayene skrotal ultrasonografi ve serum tümör belirteçleri kullanılmaktadır. Günümüzde klinik pratikte LDH AFP ve B-HCG serum tümör belirteçleri olarak kullanılmaktadır. Serum tümör belirteçleri tanıda kullanılmakla birlikte orşiektomi sonrası, kemoterapi sonrası ve tedavi bitimi sonrası nüks saptamada da kullanılmaktadır. PLAP pure seminomda kullanılmasına rağmen rutin pratiğe halen girmemiştir. Diğer bir yandan testis kanserlerinin tanısında metastatik olup olmamasında hematolojik kan parametrelerinin önemini gösteren randomize klinik çalışma halen bulunmamaktadır. Bu güne kadar yapılan hayvan deneylerinde trombositlerin direkt iletişim ve bioaktif moleküller salgılanmasına sebep olarak tümör hücre profilerasyonuna ve metastazına katkıda bulunduğu gösterilmiştir (5). Xiao Liang Lu ve arkadaşları kanda dolaşan kanser hücreli ve trombositler arasında iletişim olduğuna değinmiştir. Metastatik kanserli hastalarda trombositlerin sık görüldüğünü ve bunun nedeni olarak trombositlerden salgılanan sitokinlerin kandaki kanser hücrelerine bağlanarak onları immün sistem atağından ve fiziksel stresten koruması olarak belirtmiştir. Bu yüzden trombositlerin metastatik olayları engellemek için uygun bir terapötik hedef olduğunun önemini vurgulamıştır (6).

Bu çalışmamızda testis kanserlerinde LAP varlığı ile hematolojik kan parametreleri arasındaki ilişkiyi retrospektif olarak inceledik. Trombosit sayısı ile LAP arasında istatistiksel olarak anlamlı korelasyon saptadık. Günümüze kadar diğer kanser türlerinde trombosit sayısının önemini vurgulayan çalışmalar yapılmıştır. 2015 Jozwiak ve arkadaşlarının yaptığı bir çalışmada over kanserli hastalarda trombosit sayısı ile prognoz arasında pozitif korelasyon saptanmıştır (7). Barber ve arkadaşlarının 2015 te yaptığı bir diğer çalışmada over kanserli hastalarda preoperatif trombosit ve lökositözün postoperatif major komplikasyon riskini arttırdığı gösterilmiştir (8). Bizde çalışmamızda testis kanserlerinde trombosit sayısı ile LAP varlığı arasında istatistiksel olarak anlamlı pozitif korelasyon saptadık. Babuora ve arkadaşlarının yaptığı prospektif bir çalışmada hematolojik anomalilerin küçük hücreli olmayan akciğer kanserli hastalarda sık gözlemlendiği ve özellikle aneminin anlamlı olarak izlendiği sonucuna ulaşılmıştır (9).

Tek merkez ve sınırlı sayıda hasta verilerinin kullanıl-

ması çalışmanın kısıtlayıcı yönleridir. Yine retrospektif bir çalışma olması bir diğer kısıtlayıcı faktördür.

Çalışmamızın sonucunda elde edilen veriler ışığında hematolojik parametreler ile metastaz ve lenfadenopati varlığı arasında ilişki tespit edilmiştir. Bu bulguların daha geniş serilerle desteklenmesi durumunda testis kanserli hastaların takibinde kullanılabileceği kanaatindeyiz.

Kaynaklar

1. Albers P, Albrecht W, Algaba F, Bokemeyer C, Cohn-Cedermark G, Fizazi K, et al; European Association of Urology. EAU guidelines on testicular cancer: 2015 limited update. *Eur Urol*. 2015;68:1054-68.
2. Ilic D, Misso ML. Screening for testicular cancer. *Cochrane Database Syst Rev* 2011; 16:CD007853.
3. Shanmugalingam T, Soultati A, Chowdhury S, Rudman S, Van Hemelrijck M. Global incidence and outcome of testicular cancer. *Clin Epidemiol* 2013;17:417-27.
4. Horwich A, Shipley J, Huddart R. Testicular germ-cell cancer. *Lancet* 2006;367:754-65.
5. Tesfamariam B. Involvement of platelets in tumor cell metastasis. *Pharmacol Ther* 2016;157:112-9.
6. Lou XL, Sun J, Gong SQ, Yu XF, Gong R, Deng H. Interaction between circulating cancer cells and platelets: clinical implication. *Chin J Cancer Res* 2015;27:450-60.
7. Słabuszewska-Józwiak A, Dmoch-Gajzlerska E, Kozakiewicz B, Jakiel G. The prognostic significance of thrombocytosis in ovarian cancer. *Ann Agric Environ Med*. 2015;22:731-5.
8. Barber EL, Boggess JF, Van Le L, Kim KH, Bae-Jump VL, Brewster WR, Soper JT, Gehrig PA. Association of Preoperative Thrombocytosis and Leukocytosis With Postoperative Morbidity and Mortality Among Patients With Ovarian Cancer. *Obstet Gynecol* 2015;126:1191-7.
9. Baburao A, Narayanswamy H. Clinico-Pathological Profile and Haematological Abnormalities Associated with Lung Cancer in Bangalore, India. *Asian Pac J Cancer Prev* 2015;16:8235-8.