

## TRUS biyopsideki perinöral invazyonun tümör hacmi ve lokalizasyonu ile ilişkisi

*Perineural invasion association with tumor volume and tumor positive core locations in TRUS biopsy*

Oktay Akça<sup>1</sup>, Rahim Horuz<sup>2</sup>, Murat Can Kiremit<sup>2</sup>, Gökhan Atış<sup>3</sup>, Burhan Coşkun<sup>4</sup>, Halime Akça<sup>5</sup>,  
Ayşim Özağarı<sup>6</sup>, Ayhan Dalkılıç<sup>4</sup>

<sup>1</sup> Kartal Eğitim ve Araştırma Hastanesi, Üroloji Kliniği

<sup>2</sup> Medipol Üniversitesi, Üroloji Kliniği

<sup>3</sup> Medeniyet Üniversitesi Göztepe Eğitim ve Araştırma Hastanesi, Üroloji Kliniği

<sup>4</sup> Şişli Etfal Eğitim ve Araştırma Hastanesi, Üroloji Kliniği

<sup>5</sup> Ümraniye Eğitim ve Araştırma Hastanesi, Anestezi Kliniği

<sup>6</sup> Şişli Etfal Eğitim ve Araştırma Hastanesi, Patoloji Kliniği

### Özet

**Amaç:** TRUS biyopsideki perinöral invazyonun (PNI) tümör pozitif olan korlar ve bu korlardaki tümör hacmi ile ilişkisini araştırmak.

**Gereç ve Yöntemler:** TRUS biyopsi yapılan ve patoloji sonucu *prostat adenokarsinomu* saptanan 85 hastanın bilgileri değerlendirildi. Biyopside herhangi bir korda gözlemlenen *perinöral invazyon*, raporda "PNI(+)" olarak rapor edildi ve ayrıca her kordaki tümör hacmi "yüzdelik oranda" belirtildi. Hastalar patoloji raporuna göre PNI(+) ve PNI(-) olmak üzere iki gruba ayrıldı. İki grup yaş, PSA, prostat hacmi, Gleason skoru, biyopsi alınan kor sayısı, kanser pozitif kor sayısı, kanser pozitif kor lokalizasyonu, korlardaki tümör yüzdesi bulgularıyla istatistiksel olarak karşılaştırıldı.

**Bulgular:** 85 hastanın 42'si (%49,4) PNI(+) ve 43'ü (%50,6) PNI(-) idi. Bununla beraber median PSA değeri, Gleason skoru ve tümör pozitif kor sayısı PNI(+) grupta anlamlı derecede yüksekti. Transizyonel zon hariç (P:0.217) diğer tüm korlarda PNI(+) gruptaki tümör hacmi anlamlı derecede fazlaydı (P:0.00). PNI(+) gruptaki tümör hacmi PNI(-) grubun yaklaşık 4 katı idi. Biyopsideki PNI varlığının tümör pozitif korlar ile ilişkisi değerlendirildiğinde, PNI(+) grupta Transizyonel zon hariç diğer tüm korlardaki tümör pozitifliğinin PNI(-) gruba göre anlamlı derecede yüksek olduğu tesbit edildi.

### Abstract

**Objectives:** To explore the association of perineural invasion with tumor positive cores and tumor volume in TRUS biopsy.

**Material and Methods:** 85 patients, diagnosed with prostate adenocarcinoma via TRUS biopsy were evaluated. Of any observed perineural invasion in any core for each patient was reported as "PNI(+)". Also the amount of tumor in the each core was reported by percentage. Patients were divided into two groups due to their pathology reports which were PNI(+) or PNI(-). Age, PSA, prostate volume, Gleason score, number of biopsy cores, the number of cancer-positive cores, cancer-positive core localizations, percentage of tumor in each core findings were compared statistically between two groups.

**Results:** Of patients 42(49,4%) were PNI(+) and 43(50,6%) were PNI(-). Median PSA, gleason score and number of tumor positive cores were significantly higher in PNI(+) group. Also the percentage of tumor in each core was significantly higher in PNI(+) group (p:0.00), except transition zone (P:0.217). Approximately, tumor percentage in PNI(+) group was 4 fold of PNI(-) was. By the association between PNI and tumor positivity in the cores; tumor was being higher in whole cores in PNI(+) group then the other, except transition zone.

**Conclusion:** It was presented quantitatively in our study that number of tumor positive bi-

Geliş tarihi (Submitted): 09.12.2012

Kabul tarihi (Accepted): 21.04.2013

### Yazışma / Correspondence

Dr. Oktay Akça

Dr.Lütfi Kırdar Kartal Eğitim ve Araştırma Hastanesi, Üroloji Kliniği, İstanbul

Tel: 0507 235 77 09

E-mail: doctor\_okko@yahoo.com

**Sonuç:** PNI pozitifliği olan hastaların pozitif kor sayılarını ve biyopsi korlarındaki tümör hacimlerini anlamlı derecede yüksek bulduk ve bunu kantitatif olarak sunduk. Bu bulguların tedavi yöntemini ve yapılacaksa cerrahi yöntemi yönlendirecek ipuçları taşıdığını düşünmekteyiz.

**Anahtar Kelimeler:** Prostat kanseri, perinöral invazyon, tümör hacmi

## Giriş

Prostat kanseri gelişmiş ülkelerde, erkeklerde en sık görülen kanserdir (1,2). Çok sık rastlanılan bir kanser olmasına karşın, kanser oluşumuna ve progresyona yol açan mekanizmalar net değildir (2,3). Bugün için potansiyel olarak “kür” sağlanabilecek prostat kanserleri sadece organa sınırlı kanserlerdir (3). Bununla beraber “latent” veya “klinik önemli olmayan” kanserleri öngörebilmek de karar aşamasında önemlidir (4). Bir başka deyişle, prostat kanserinde agresif kanserleri öngörebilecek parametreleri bulabilmek tedavi seçimi ve takipte önem kazanmaktadır.

1963 yılında Takahashi'nin transrektal ultrasonografi (TRUS) ile prostatı ilk kez görüntülemesi ve TRUS'un prostat zonal anatomisini görüntülemesindeki üstünlüğü sonucunda TRUS eşliğinde prostat biyopsisi, prostat kanserinin histolojik tanısında yaygın olarak kullanılmaya başlanmıştır (5,6,7). Nitekim TRUS eşliğinde yapılan prostat iğne biyopsisi, 1989 yılında ilk kez Lee ve arkadaşları tarafından bildirildiğinden beri, prostat kanseri tanısında altın standarttır (8). Biyopsi sonucunda sadece kanser tanısı koyulmayıp aynı zamanda tedavi planı ve progresyon hesapları da yapılmaktadır. Bu bağlamda biyopsideki perinöral invazyon (PNI) varlığının önemi, hastalığın tedavi şekline, progresyona, organ sınırlı hastalığa, onkolojik sonuçlara, hastaliksız yaşam süresine, PSA nüksüz yaşam süresine bakan yönleriyle literatürde yer almaktadır (9). PNI iğne biyopsilerinde saptandığında yüksek ekstraprostatik uzanım olasılığına işaret eder (10,11), ancak Gleason Skoru, serum PSA ve tümör evresi göz önüne alındığında bağımsız bir prognostik faktör değildir (12). Buna karşın lenf nodu metastazı ve progresyonu bağımsız olarak öngördüğünü, radyoterapi ardından olumsuz gidişle ilişkili bağımsız bir risk faktörü olduğunu bildiren çalışmalar da vardır (13). Bu yönüyle değerlendirildiğinde PNI pozitifliği, biyopsi sonrası definitif tedaviye geçmeden önce tedaviyi yönlendirici bir basamak olabi-

li. Alberto ve ark.'nın 2007 yılında yapmış oldukları çalışmada biyopsideki PNI oranını tümör hacmi hesaplamasında da kullanılmıştır (14). Biz bu çalışmamızda iğne biyopsisinde saptanan PNI pozitifliğinin kanser pozitif olan korların yerleri ve bu korlarda saptanan tümör yüzdesi ile ilişkisini araştırdık. Definitif tedaviye geçmeden önce biyopside saptanan PNI pozitifliğinin tedavi şeklini yönlendirebileceğini düşündük.

**Key Words:** Prostate cancer, perineural invasion, tumor volume

## Gereç ve Yöntemler

TRUS biyopsi yapılan ve patoloji sonucu *prostat adenokarsinomu* saptanan 85 hastanın bilgileri değerlendirildi. Biyopsi sonucundaki *perinöral invazyon*'un, kanser pozitif korlar ve bu korlardaki tümör yüzdesi ile ilişkisi araştırıldı. TRUS biyopsi işlemi transrektal %5 lidokainli jel tatbikinden 10 dakika sonra sol lateral dekübit pozisyonunda, Toshiba Diagnostic Equipment SSA-325A ultrasonografi cihazının 6 MHz PVG-600S model transrektal probu ile yapıldı. Transvers ve sagittal planlarda boyut ölçümleri yapıp ve elipsoid yöntemle prostat hacmi hesaplandı. Periferik zon'un Apex, Mid(Orta), Basis, Far lateral anterior (FLA) ve Far lateral posterior (FLP) olmak üzere 5 yerinden bilateral olmak üzere toplam 10 adet standart biyopsi alındı. Hipoekoik alanlardan ayrıca biyopsi alınmadı. Herhangi bir nedenle ikinci kez biyopsi endikasyonu ile biyopsi yapılan hastalardan transizyonel zon dahil olmak üzere en az 12 kor biyopsi alındı. İğne olarak Microvasive 18 G 21 cm otomatik atımlı iğne kullanıldı. Biyopside herhangi bir korda gözlemlenen *perinöral invazyon*, raporda “PNI(+)” olarak rapor edildi ve ayrıca her kordaki tümör miktarı “yüzdeler oranda” belirtildi. Patolojik değerlendirme tek bir patolog tarafından yapıldı.

Hastalar patoloji raporuna göre PNI(+) ve PNI(-) olmak üzere iki gruba ayrıldı. İki grup yaş, PSA, prostat hacmi, Gleason skoru, biyopsi alınan kor sayısı, kanser pozitif kor sayısı, kanser pozitif kor lokalizasyonu, korlardaki tümör yüzdesi bulgularıyla istatistiksel olarak kar-

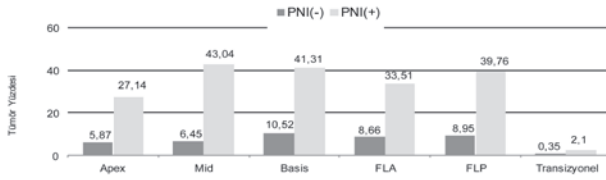
**Tablo 1.** Grupların biyopsi parametrelerine göre farklılıkları.

	PNI(+) n:42 (%49,4)	PNI(-) n:43 (%50,6)	p
Yaş (Yıl)	69,9±7,6	66,7±8,8	0,078
PSA ng/dl (Median)	17,7	6,5	0,002
Prostat Hacmi (cc)	40,3±19,1	49±26,1	0,17
Gleason 1	3,4±0,5	3,1±0,3	0,003
Gleason 2	3,9±0,7	3,2±0,4	0,000
Gleason Skor	7,3±1	6,3±0,7	0,000
Bakılan kor sayısı	10,2±1,2	10±1,5	0,78
Tümör pozitif kor sayısı	6,2±2,8	2,3±1,9	0,000

şılaştırıldı. İstatistiksel değerlendirme için SPSS (Statistical Package For Social Sciences) 10.0 for Windows kullanıldı. Çalışma verileri değerlendirilirken Student T Test, Mann-Whitney U Test, Fisher's Exact Test ve Ki-Kare Test kullanıldı. P<0.05 anlamlı olarak kabul edildi.

### Bulgular

85 hastanın 42'si (%49,4) PNI(+) ve 43'ü (%50,6) PNI(-) idi. Gruplar arasında yaş, prostat hacmi ve biyopsi alınan kor sayısı bakımından farklılık yoktu. Bununla beraber median PSA değeri, Gleason skoru ve tümör pozitif kor sayısı PNI(+) grupta anlamlı derecede yüksekti (Tablo 1).

**Grafik 1.** Prostatın zonal anatomisine göre saptanan tümör yüzdeleri.

Prostatın zonal anatomisine göre korlardaki tümör yüzdelere bakacak olursak; Transizyonel zon hariç (P:0.217) diğer tüm korlarda PNI(+) gruptaki tümör yüzdesi anlamlı derecede fazlaydı (P:0.00). PNI(+) gruptaki tümör yüzdesi PNI(-) grubun yaklaşık 4 katı idi (Grafik 1). Ayrıca sağ ve sol olarak her bir korda tespit edilen tümör oranlarının iki grup arasındaki dağılımı Grafik 2'de özetlenmiştir.

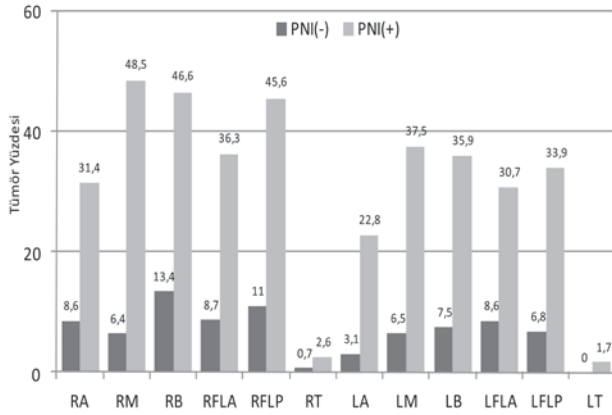
Biyopsideki PNI varlığının tümör pozitif korlar ile ilişkisi değerlendirildiğinde, PNI(+) grupta Transizyonel zon hariç diğer tüm korlardaki tümör pozitifliğinin PNI(-) gruba göre anlamlı derecede yüksek olduğu tesbit edildi. 85 hastanın sadece 7'sinde (%8,2) Transizyonel zon'da tümör gözlemlendi ve bunlardan 5'i PNI(+) grupta 2'si PNI(-) gruptaydı ve her iki grup arasında anlamlı farklılık yoktu (P:0,265). (Grafik 3).

**Tartışma:** Perinöral invazyonun önemi ve tedavi planını etkileme noktasındaki mevcut literatür hemen hemen eşit şekilde ikiye bölünmüş durumdadır. Bir kısım yazarlar ekstrakapsüler yayılımla ilişkisi olduğunu savunurken, başka yazarlar da bunun sadece spesifik hasta gruplarında savunulabileceğini rapor etmişlerdir. Yine bir kısım yazarlar lokalize hastalığın eksternal radyoterapi ile tedavisi sonrası PSA nüksünden PNI pozitifliğini sorumlu tutarken karşıt bir grup da sadece organa sınırlı hastalığı göstermede önemli olduğunu, biyokimyasal nüksü göstermede tek başına bir anlam ifade etmediğini rapor etmişlerdir.

Passavanti ve ark. 2007 yılında 94 hastanın radikal prostatektomi sonuçlarında %53 PNI pozitifliği saptamıştır, ilginç olarak radikal prostatektomi patolojisinde saptadıkları PNI'nun ancak %45'inin biyopsi patolojisinde saptanabildiğini rapor etmişlerdir. Yine aynı çalışmada yaş ve PSA farkını PNI(+) ve PNI(-) grupları arasında anlamsız bulmuşlardır, bizim çalışmamızda iğne biyopside yaş farkı anlamsız ancak PSA farkı anlamlı çıkmıştır. Çalışmalarının sonucunda biyopsideki PNI pozitifliğini tedavi planı için, radikal prostatektomi sonucundaki PNI pozitifliğini ise tümörün biyolojik davranışı ve progresyon için anlamlı bulmuşlardır (15). Gutiérrez ve ark. ise biyopsideki PNI pozitifliğini %18,3 bulmuşlardır. Extraprostatik uzanımı, PNI pozitif olanlar için %71; olmayanlar için ise %23 olarak rapor etmişlerdir ve tedavi planlamadaki önemine değinmişlerdir (16).

Katz ve ark. 2001-2009 yılları arasında 599 prostat biyopsisi ve bunlara ait RP spesmenini araştırmışlardır. PNI'ü yüksek patolojik evre ve PSA rekürrensi ile ileri derecede ilişkili olarak rapor etmişlerdir. Kaplan-Meier analizinde PNI pozitif olan ve olmayanlar arasında rekürrens free survey açısından önemli farklılık gözlemişlerdir (17).

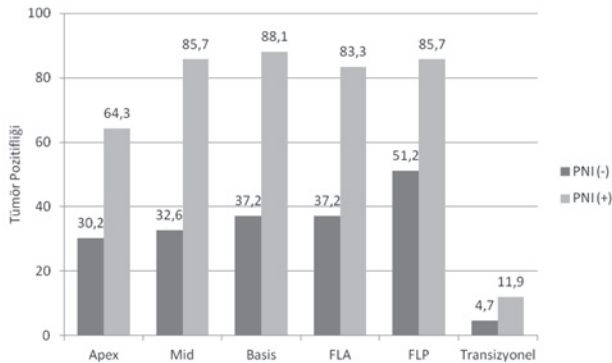
Harnden ve ark.'nın 2007 yılında internet tabanlı yap-



**Grafik 2.** Her bir kordaki tümör yüzdesi dağılımı. RA:Sağ Apex(P:0,001), RM:Sağ Mid(P:0,000), RB:Sağ Basis(P:0,000), RFLA:Sağ FLA(P:0,000), RFLP:Sağ FLP(P:0,000), RT:Sağ Transizyonel(P:0,384), LA:Sol Apex(P:0,003), LM:Sol Mid(P:0,000), LB:Sol Basis(P:0,000), LFLA:Sol FLA(P:0,000), LFLP:Sol FLP(P:0,000), LT:Sol Transizyonel (P:0,217).

miş oldukları PNI ve prostat kanseri rekürrensi ilişkisinin sistematik review'inde Ocak 1990 ile Aralık 2005 arasındaki literatürü taramışlardır. Biyopsideki PNI pozitifliğinin radikal prostatektomi sonrası prostat kanseri rekürrensi ile ilişkisini araştıran 21 makale dokümanete etmişlerdir. Harnden ve ark. bu araştırmadan yola çıkarak PNI pozitifliğinin özellikle PSA ve Gleason skoruyla birlikte prognostik bir indikatör olduğunu ve biyopside PNI saptanan hastaların watchful waiting için uygun olamayıp erken tedavi gerektirdiğini belirtmişlerdir (9).

Al-Hussain ve ark. PNI pozitifliğini aktif takip açısından değerlendirmişlerdir. Aktif takip amaçlı biyopsi yapma kriterleri bulunan hastalardan PNI pozitif olanlar ve olmayanların radikal prostatektomide benzer dezavantajlara sahip olduklarını belirtmişlerdir. Bundan dolayı da PNI pozitif hastaların aktif takip seçeneğinden mahrum



**Grafik 3.** PNI varlığının tümör pozitif kor lokalizasyonu ile ilişkisi.

bırakılmamasını önermişlerdir (18).

Bastacky iğne biyopsideki PNI pozitifliği ile prostatik kapsül penetrasyonu arasındaki ilişkiyi araştırmıştır. PNI pozitifliğinin kapsül penetrasyonunu göstermedeki sensitivitesini %27 spesifitesini %96 olarak rapor etmiştir (10). PNI ile birlikte rapor edilen ekstra prostatik tümör ekstansiyonu literatürde yüksek oranda olduğu için bir kısım yazarlar PNI pozitif olan tarafta, cerrahi sınırın negatif olması için, nörovasküler demetin ipsilateral rutin rezeksiyonunu savunmaktadırlar. Fakat, Cannon ve ark. 2005 yılında 452 hasta ile yapmış oldukları çalışmalarında multivaryant analizde PNI pozitifliğinin pozitif cerrahi sınır ile ilişkisinin az olduğunu fakat organa sınırlı hastalıkla anlamlı derecede ilişkili olduğunu rapor etmişlerdir. PNI pozitifliği yüksek oranda ekstra kapsüller ekstansiyonu predikte etmesine rağmen bilateral sinir koruyucu cerrahiye ve pozitif cerrahi sınırı her hasta için predikte etmediğini belirtmişlerdir (19).

Biz çalışmamızda PNI(+) olanlarda korlardaki tümör yüzdesini anlamlı derecede fazla bulduk. PNI(+) gruptaki tümör yüzdesi PNI(-) olanların yaklaşık 4 katıdır; bunun tümör hacmini ve bunun da Algaba ve ark.'nın çalışmalarında belirttikleri gibi tümör ekstansiyonunu etkileyebileceğini düşündük. Algaba ve ark. 2005 yılında yapmış oldukları çalışmada PNI pozitifliğinin ekstraprostatik yayılımı 3,9 kat arttırdığını rapor etmişlerdir (20). Yine Epstein 1998 yılında yapmış olduğu çalışmada PNI varlığıyla birlikte 3 korda Gleason skor:7 kanser olmasının yüksek olasılıkla ekstraprostatik yayılıma işaret ettiğini belirtmiştir. Bununla beraber PNI'un radikal prostatektomi sonrası oluşan PSA rekürrensini, preoperatif Gleason skor, PSA ve klinik evreden bağımsız olarak etkilemediğini de belirtmiştir. Biyopsideki PNI pozitifliğinin genellikle yüksek biyopsi Gleason skoru, multiple kor tutulumu ve yüksek PSA ile birlikte olduğunu rapor etmiştir. Biyopsideki PNI pozitifliğinin, cerraha aynı tarafta nörovasküler demet (NVB) rezeksiyonu yapma hususunda fikir verebileceğini belirtmiştir. PNI pozitif olan tarafta NVB rezeksiyonu yapmanın pozitif margin oranını %17,5 azalttığını rapor etmiştir (21).

Merrick ve ark. 2005 yılında brakiterapi sonrası biyokimyasal progresyonla PNI ilişkisini araştırmışlardır. 512 hastalık serilerinde takip sürelerini ortalama 5,3 yıl olarak sunmuşlardır. Bu çalışmada PNI pozitifliğini %26

olarak saptamışlar ve brakiterapi sonrası biyokimyasal nükle ilişkili olmadığını rapor etmişlerdir (22). Beard ve ark. 2006 yılında standart doz eksternal radyoterapi sonrası kanser spesifik survey ile PNI arasındaki ilişkiyi araştırmışlar ve bu çalışmada radyoterapi sonrası prostat kanseri spesifik surveyi için PNI tek önemli prediktör olarak gösterilmiştir. Sonuç olarak düşük ve orta riskli prostat kanser vakalarının iğne biyopsilerinde PNI pozitifliği varsa standart doz radyoterapi sonrası kanser spesifik mortalitede PNI negatif olanlara göre anlamlı yükseklik gözlenmiştir. PNI pozitif olan hastalara hormon tedavisi eklenmesi veya doz artırımı önerilmiştir (23). Lee ve ark. 1550 hastayı risk gruplarına ayırmışlar ve PNI pozitifliğinin pT3 hastalık için her grupta riski artırdığını sunmuşlardır. Ayrıca yüksek risk grubunda PNI pozitifliğini seminal vesikül ve lenf nod invazyonu için de artmış risk olarak göstermişlerdir. Yüksek risk grubundaki PNI(+) hastaların %80 oranında radikal prostatektomi sonrası radyoterapi ihtiyacı olduğunu rapor etmişlerdir (24). Yu ve ark. 2007 yılında eksternal radyoterapi alan hastalarda PNI'nun prognostik önemini araştırmışlardır. Eksternal radyoterapi alan 657 adet klinik lokalize prostat kanserli hastayı takip etmişler ve bu hastaların biyopsilerinde %19 PNI olduğunu bildirmişlerdir. Hastalar, National Comprehensive Cancer Network kriterlerine göre risk gruplarına ayrıldığında yüksek riskli grupta PNI prevalansında artış gördüklerini belirtmişlerdir (%30). Kaplan-Meier'in analizinde PNI pozitifliği, düşük biyokimyasal rekürrens free ve düşük kanser spesifik survey ile ilişkili bulunmuştur. Univaryant ve multivaryant analizlerde PNI, biyokimyasal rekürrens için önemli prognostik faktör olarak belirlenmiştir. Lokalize prostat kanseri nedeniyle eksternal RT alan hastalarda artmış biyokimyasal nükle için PNI bağımsız faktör olarak gösterilmiştir (25).

Feng ve ark. en az 75 Gy doz EBRT ile tedavi edilen 651 prostat kanserli hastanın sonuçlarını incelemiştir. PNI'nun, biyopsilerde %34 oranında bulunduğunu ve yüksek doz EBRT ile tedavi edilmiş hastalarda kötü klinik sonucu ön gördüğünü belirtmişlerdir. Özellikle GS 8-10 olan hastalardaki PNI varlığının, artmış metastaz ve prostat kanserine bağlı ölüm riskini öngördüğünü rapor etmişlerdir (26).

Ayrıca Huang ve ark. çalışmalarında tümör pozitif kor sayısının, RT sonrası klinik sonuçlar açısından ba-

ğımsız ve güçlü bir gösterge olduğunu rapor etmişlerdir (27). Çalışmamızda PNI pozitif grupta tümör pozitif kor sayısını anlamlı derecede yüksek bulduk.

Yukarıdaki çalışmalardan çıkarılacak ortak sonuç, PNI pozitifliğinin cerrahi tedaviler gibi radyoterapi sonuçlarını öngörmede de önemli bir prognostik faktördür. Primer radyoterapide biyopsi dışında başka patolojik örnekleme olmadığı için PIN pozitifliğinin saptanması RT planlanan hastalarda prognostik faktör olarak daha da anlamlı hale gelmektedir. Stone ve ark. 1998 yılında 212 klinik lokalize prostat kanserli hastaya staging pelvik lenf nodu disseksiyonu yapmışlardır. Univaryant ve multivaryant analizleri sonucunda pelvik lenf nodu metastazını göstermede PNI'un, PSA, Gleason skoru ve klinik evreden daha iyi bir prediktör olduğunu rapor etmişlerdir. Hatta, brakiterapi veya eksternal RT yapılacak olan klinik lokalize prostat kanserli hastaların iğne biyopsilerinde PNI var ise, pelvik lenf nodu disseksiyonu düşünülebileceğini belirtmişlerdir (28).

### Sonuç

Üroonkologları asıl düşündüren konu prostat kanseri tanısını koymaktan ziyade tanı koyduktan sonra ne yapılacağıdır. Günümüz cerrahi yaklaşım çeşitliliği artmakla birlikte (Laparoskopik Radikal Prostatektomi, Robot Yardımlı Laparoskopik Radikal Prostatektomi) operasyon başarısı ve uzun dönem sonuçları hastalar tarafından da sorgulanır hale gelmiştir. PSA ve rektal muayene bulgularından sonra hastalığa dair ilk kanıtlar TRUS biyopsi ile elde edilmektedir ve bu bulgular hastalığın gerçek patolojik evresi ve progresyonu hakkında ipuçları taşımaktadır. Biyopsideki verilerden yapılabilecek güçlü analizlerle, gereksiz cerrahiler önlenebileceği gibi yapılacak cerrahinin kapsamına karar verilebilecektir ve hastalığa bağlı surveyi kısaltacak izlemlerden de kaçınılabilecektir. Sonuç olarak çalışmamızda, iğne biyopsi patolojilerinde PNI pozitifliği olan hastaların pozitif kor sayılarını ve biyopsi korlarındaki tümör yüzdelerini anlamlı derecede yüksek bulduk ve bunu kantitatif olarak sunduk. Bu bulguların tedavi yöntemi ve yapılacaksa cerrahi yöntemi yönlendirecek ipuçları taşıdığını düşünmekteyiz. Çalışmamızdaki hastaların ameliyat olsun veya olmasın takibine devam edenlerinin uzun dönem sonuçları bize muhakkak daha detaylı bilgiler sunacaktır.

### Kaynaklar

1. Greenlee RT, Hill-Harmon MB, Murray T, et al. Cancer statistics, 2001. *CA Cancer J Clin.* 2001;51 (1):15-36.
2. Reiter RE, deKernion JB. Carcinoma of the prostate. In: Walsh PC, Retik AB, Vaughan ED, eds. *Campbells Urology.* 8th ed. New York: Saunders, 2002;3003-3024.
3. Buhmeida A, Pyrhönen S, Laato M, et al. Prognostic factors in prostate cancer. *Diagnostic Pathology* 2006;1:4.
4. McNeal JE, Bostwick DG, Kindrachuk RA, et al. Patterns of progression in prostate cancer. *Lancet* 1986;1:60-63.
5. Takahashi H, Ouchi T: The ultrasonic diagnosis in the field of urology. *Proc. Jap.Soc. Ultrasonics Med.* 3: 7, 1963.
6. Partin AW, Stutzmann RE: Elevated prostatic specific antigen, abnormal prostate evaluation on digital rectal examination, and transrectal ultrasound and prostate biopsy. *Urol Clin North America.* 1998; 25: 581.
7. Metllin C, Chesley AE, Murphy GP: Association of free PSA percent, total PSA, age, and gland volume in the detection of prostate cancer. *Prostate.* 1999; 39: 153.
8. Lee, F. Torp-Pedersen, S.T. and Siders, D.B.: Use of transrectal ultrasound in diagnosis, guided biopsy, staging, and screening of prostate cancer. *Urology.* 1989; 33:7.
9. Harnden P, Shelley MD, Clements H, Coles B, Tyndale-Biscoe RS, Naylor B, Mason MD. The prognostic significance of perineural invasion in prostatic cancer biopsies: a systematic review. *Cancer.* 2007 Jan 1;109(1):13-24.
10. Bastacky SI, Walsh PC, Epstein JI. Relationship between perineural tumor invasion on needle biopsy and radical prostatectomy capsular penetration in clinical stage B adenocarcinoma of the prostate. *Am J Surg Pathol.* 1993;17 (4):336-41.
11. Vargas SO, Jiroutek M, Welch WR, et al. Perineural invasion in prostate needle biopsy specimens. Correlation with extraprostatic extension at resection. *Am J Clin Pathol.* 1999;111 (2):223-8.
12. Byar DP, Mostofi FK. Carcinoma of the prostate: prognostic evaluation of certain pathologic features in 208 radical prostatectomies. Examined by the step-section technique. *Cancer* 1972;30 (1):5-13.
13. Amin M, Boccon-Gibod L, Egevad L, et al. Prognostic and predictive factors and reporting of prostate carcinoma in prostate needle biopsy specimens. *Scand J Urol Nephrol Suppl.* 2005; (216):20-33.
14. Alberto A. Antunes, Miguel Srougi, et al. Preoperative Determination of Prostate Cancer Tumor Volume: Analysis through Biopsy Fragments. *International Braz J Urol.* Vol. 33 (4): 477-485, July - August, 2007.
15. Passavanti G, Pizzuti V: Perineural invasion in prostatic carcinoma treated with radical prostatectomy: the role of TR systematic biopsy. *Arch Ital Urol Androl.* 2007 Mar;79(1):23-5.
16. Gutiérrez C, Terrasa F, Briones G, Conde G, Fuentes I, Hidalgo F, Bestard J, Rebassa M. Prognostic role of perineural invasion in prostate biopsy. *Actas Urol Esp.* 2011;35(6):347-53.
17. Katz B, Srougi M, Dall'oglio M, Nesrallah AJ, Sant'anna AC, Pontes J Jr, Antunes AA, Reis ST, Viana N, Sañudo A, Camara-Lopes LH, Leite KR. Perineural invasion detection in prostate biopsy is related to recurrence-free survival in patients submitted to radical prostatectomy. *Urol Oncol.* 2011 Jul 25.
18. Al-Hussain T, Carter HB, Epstein JI. Significance of prostate adenocarcinoma perineural invasion on biopsy in patients who are otherwise candidates for active surveillance. *J Urol.* 2011;186(2):470-3.
19. Cannon GM Jr, Pound CR: Perineural invasion in prostate cancer biopsies is not associated with higher rates of positive surgical margins. *Prostate.* 2005 Jun 1;63(4):336-40.
20. Algaba F, Arce Y, Oliver A, Barandica C, et al. Prognostic parameters other than Gleason score for the daily evaluation of prostate cancer in needle biopsy. *Eur Urol.* 2005;48 (4):566-71.
21. Epstein JI: The role of perineural invasion and other biopsy characteristics as prognostic markers for localized prostate cancer. *Semin Urol Oncol.* 1998 Aug;16(3):124-8.
22. Merrick GS, Butler WM: Prognostic significance of perineural invasion on biochemical progression-free survival after prostate brachytherapy. : *Urology.* 2005 Nov;66(5):1048-53.
23. Beard C, Schultz D: Perineural invasion associated with increased cancer-specific mortality after external beam radiation therapy for men with low- and intermediate-risk prostate cancer. *Int J Radiat Oncol Biol Phys.* 2006 Oct 1;66(2):403-7. Epub 2006 Jun 9.
24. Lee IH, Roberts R: Perineural invasion is a marker for pathologically advanced disease in localized prostate cancer. *Int J Radiat Oncol Biol Phys.* 2007 Jul 15;68(4):1059-64. Epub 2007 Mar 29.
25. Yu HH, Song DY: Perineural invasion affects biochemical recurrence-free survival in patients with prostate cancer treated with definitive external beam radiotherapy. *Urology.* 2007 Jul;70(1):111-6.
26. Feng FY, Qian Y, Stenmark MH, Halverson S, Blas K, Vance S, Sandler HM, Hamstra DA. Perineural invasion predicts increased recurrence, metastasis, and death from prostate cancer following treatment with dose-escalated radiation therapy. *Int J Radiat Oncol Biol Phys.* 2011;81(4):e361-7.
27. Huang J, Vicini FA, Williams SG, Ye H, McGrath S, Ghilezan M, Krauss D, Martinez AA, Kestin LL. Percentage of Positive Biopsy Cores: A Better Risk Stratification Model for Prostate Cancer? *Int J Radiat Oncol Biol Phys.* 2011 Nov 16.
28. Stone NN, Stock RG, Parikh D, et al: Perineural Invasion and Seminal Vesicle Involvement Predict Pelvic Lymph Node Metastasis in Men With Localized Carcinoma of the Prostate. Stone NN, Stock RG, Parikh D, et al. *J Urol.* 1998;160:1722-1726.